

## ·非血管介入 Non-vascular intervention·

# 氩氦刀冷冻消融术后 PET/CT 的标准化摄取值与肿瘤残存的相关性研究

梁淑贞, 牛立志, 穆 峰

【摘要】目的 探讨肿瘤氩氦刀冷冻消融术后  $^{18}\text{F}$ -FDG PET/CT 显像的标准化摄取值(SUV)与肿瘤残存的相关性。方法 收集 2008 年 3 月至 2015 年 12 月 40 例肝、肺恶性肿瘤氩氦刀冷冻消融治疗患者的临床资料,治疗前后行  $^{18}\text{F}$ -FDG PET/CT 检查,记录每例患者的 SUV 值,并根据病理和临床随访进行数据分析。结果 40 例患者共 42 个治疗灶,38 个病灶术后发现放射性核素浓聚,经影像学随访和病理检查证实 16 个病灶有肿瘤残存,22 个病灶为炎性反应。肿瘤残存病灶的 SUV 值明显高于炎性反应( $6.13 \pm 1.21$  对  $2.64 \pm 0.96$ ,  $P < 0.05$ ),低 SUV 值组具有较低的复发率( $P = 0.020$ )和较高的生存率( $P = 0.039$ )。低 SUV 值组的肿瘤残存率明显低于高 SUV 值组( $\chi^2 = 14.994$ ,  $P = 0.0002$ )。结论  $^{18}\text{F}$ -FDG PET/CT 显像在冷冻消融术后边缘残余病灶的及时检出方面具有独特价值,为判断消融效果和进一步的临床治疗提供依据。

【关键词】 氩氦刀冷冻消融术; 正电子发射断层扫描; 最大标准化摄取值; 肿瘤残存

中图分类号:R735 文献标志码:A 文章编号:1008-794X(2017)-09-0811-04

**The correlation between SUV measured on  $^{18}\text{F}$ -FDG PET/CT scan and residual tumor after argon-helium knife cryoablation** LIANG Shuzhen, NIU Lizhi, MU Feng. Central Laboratory, Affiliated Fuda Cancer Hospital, School of Medicine, Ji'nan University, Guangzhou, Guangdong Province 510665, China

Corresponding author: MU Feng, E-mail: mufeng1962@21cn.com

【Abstract】 **Objective** To evaluate the correlation between standardized uptake value (SUV) measured on  $^{18}\text{F}$ -FDG PET/CT scan and residual tumor after argon-helium knife cryoablation. **Methods** The clinical data of 40 patients with hepatic or pulmonary malignant tumors, who were treated with argon-helium knife cryoablation during the period from March 2008 to December 2015 at authors' hospital, were collected.  $^{18}\text{F}$ -FDG PET/CT scan was performed both before and after the treatment, and the SUV values of each patient were calculated. The data were analyzed based on the pathological findings and clinical follow-up results. **Results** A total of 42 lesions were detected in the 40 patients. After treatment, radionuclide concentration was demonstrated in 38 lesions, and 16 lesions were proved to be the tumor residual by follow-up imaging and pathological examination. In other 22 lesions the radionuclide concentration was due to inflammatory response. The SUV value of the tumor residual was strikingly higher than that of the inflammatory response ( $6.13 \pm 1.21$  vs.  $2.64 \pm 0.96$ ,  $P < 0.05$ ). The group with low SUV value had a lower recurrence rate ( $P = 0.020$ ) and a higher survival rate ( $P = 0.039$ ). The tumor survival rate of the low SUV value group was significantly lower than that of the group with high SUV value ( $\chi^2 = 14.994$ ,  $P = 0.0002$ ). **Conclusion**  $^{18}\text{F}$ -FDG PET/CT imaging has unique value in promptly detecting marginal residual lesion after argon-helium knife cryoablation, which provides useful information for the evaluation of cryoablation effect as well as for the making of further therapeutic plan. (J Intervent Radiol, 2017, 26: 811-814)

【Key words】 argon-helium knife cryoablation; positron emission tomography; maximum standardized uptake value; tumor residual

DOI:10.3969/j.issn.1008-794X.2017.09.010

基金项目:广州市天河区科技计划项目(201504KW014)

作者单位:510665 广州 暨南大学医学院附属复大肿瘤医院(广州复大肿瘤医院)中心实验室

通信作者:穆 峰 E-mail: mufeng1962@21cn.com

氩氦刀冷冻消融术自 1998 年首次用于恶性肿瘤治疗至今已有 18 年余,其通过超低温冷冻可准确灭活肿瘤细胞,延长患者生存期,提高生活质量<sup>[1]</sup>。尽管氩氦刀作为恶性肿瘤的重要治疗手段,能够使大部分瘤灶得到控制,但冷冻区边缘仍可能残留肿瘤细胞,成为复发来源<sup>[2]</sup>。受病灶周围炎性反应的影响,传统影像学在判断肿瘤残存方面并不理想。<sup>18</sup>F-FDG PET/CT 是目前最先进的可融合形态和代谢特征的一种分子影像设备,其在检测冷冻术后残留及疗效评估方面有独特的应用价值<sup>[3-4]</sup>。本文旨在探讨氩氦刀冷冻消融术后 PET/CT 的标准化摄取值(SUV)与肿瘤残存的相关性。

## 1 材料与方法

### 1.1 临床资料

2008 年 3 月至 2015 年 12 月我院收治并完成随访的 40 例肝、肺恶性肿瘤患者。患者均经临床、影像学及组织病理学确诊,不能耐受手术或本人拒绝手术治疗。其中男 28 例,女 12 例;中位年龄 67 (52~79)岁;KPS 评分 $\geq 70$ ;肝脏恶性肿瘤 17 例,肺恶性肿瘤 23 例,共 53 个病灶;中位肿瘤直径 4.5 (1.5~9.0) cm;病灶直径 $< 3$  cm 8 个,3~6 cm 27 个,6~9 cm 18 个;所有患者均于术前 3 周内行 PET/CT 检查,术后 3~8 周内行 PET/CT 复查,11 例患者 6~9 个月后行第 2 次 PET/CT 复查。29 例患者每隔 3~4 个月 CT 或 MRI 随访观察肿瘤大小变化 12 个月以上。

### 1.2 方法

1.2.1 氩氦刀治疗 手术使用以色列伽利略公司氩氦刀冷冻外科系统(Cryo-Hit™)和直径为 1.4 mm 的冷冻探针。在超声引导下将冷冻探针插入肿瘤中心,CT 扫描确定到位后,开启氩氦刀冷冻外科系统输入氩气,探针针尖冷冻温度迅速降至 $-180^{\circ}\text{C}$ ,冰球形成并覆盖肿瘤,持续冷冻时间 10 min 或 15 min,氩气停输后改输氦气复温 3~5 min,为一个冷冻-复温循环。原则上要求冷冻所形成的冰球尽量覆盖肿瘤组织并超过肿瘤边缘 1 cm 以上。

40 例 53 个病灶中 14 个冷冻冰球完全覆盖瘤灶并达到边缘外 1 cm;28 个冰球覆盖瘤灶体积 60%~90%;剩余 11 个病灶因肿瘤大于 6 cm、靠近大血管或其他重要结构(如心脏、肝门胆管区和胆囊),冰球覆盖瘤灶体积少于 60%,冰球覆盖效果不佳不列入研究,计纳入治疗病灶 42 个。

1.2.2 <sup>18</sup>F-FDG PET/CT 显像 <sup>18</sup>F-FDG 由美国 GE

公司的回旋加速器生产并通过自动合成模块自动合成,放射化学纯度大于 95%。显像仪器为德国生产的 64 排 52 环 SIEMENS Biograph mCTs64 扫描仪。患者检查前均禁食 6 h 以上,注药前空腹血糖控制在 6.8 mmol/L 以内,按 3.7 MBq/kg 静脉注射 <sup>18</sup>F-FDG,平卧 60 min 后行全身 PET/CT 扫描。应用 CT 数据进行衰减校正,迭代法重建,层厚 5.0 mm,最终获得横断、矢状、冠状面 CT、PET 及 PET/CT 融合图像。

1.2.3 图像分析 经 2 名从事 PET/CT 诊断多年、经验丰富的核医学医师共同阅片,结合临床资料进行综合分析。图像分析采用目测法和半定量法相结合:①目测法以病灶区出现局限性放射性浓聚区考虑为高代谢病灶,病灶区出现放射性分布明显低于周围正常肝、肺组织者考虑为放射性缺损灶。②半定量法是在浓聚灶部位按病灶形状勾画感兴趣区(ROI),由计算机程序自动计算出该部位的 SUV,以 SUV $> 2.5$  为异常放射性浓聚。

### 1.3 统计学分析

全部资料采用 GraphPad Prism 5.0 软件进行录入和分析:组间比较采用 *t* 检验,肿瘤残存与 SUV 值的相关性,采用卡方检验,以  $P<0.05$  定义为差异有统计学意义。生存率和复发率计算采用 Kaplan-Meier 方法。

## 2 结果

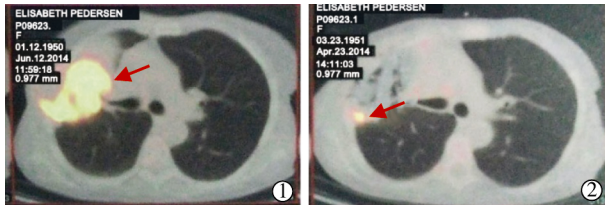### 2.1 术后近期 SUV 值结果

40 例患者 53 个肝、肺病灶术前 PET/CT 呈结节状放射性核素高度浓聚,SUV 值为  $9.24\pm 3.12$ 。纳入本研究的治疗灶 42 个,术前 SUV 值为  $9.28\pm 3.07$ ,术后 3~8 周内 PET/CT 检查显示,16 个冷冻病灶区呈边缘结节状不规则放射性核素浓聚,ROI 的 SUV 值为  $6.13\pm 1.21$ ,其余区域 SUV 值为  $2.16\pm 1.01$ (N1 组);22 个冷冻病灶区呈肿瘤边缘轻度环形或弧形渐进性放射性核素浓聚,边缘区 SUV 值为  $2.64\pm 0.96$ ,中央区 SUV 值为  $1.52\pm 0.36$ (N2 组);4 个冷冻肿瘤病灶呈完全性放射性缺损,未见放射性核素浓聚,SUV 值为  $0.82\pm 0.17$ (N3 组)。

### 2.2 随访结果

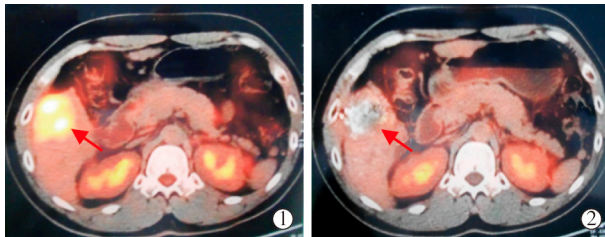
40 例患者均于术后随访 8~60 个月。术后 6~8 个月 11 例患者再次 PET/CT 复查,29 例患者每隔 3~4 个月 CT 或 MRI 随访观察肿瘤大小变化 12 个月以上。N1 组 4 例 PET/CT 显示原病灶边缘结节状不规则放射性核素浓聚区明显增大,SUV 值升高,

12 例 CT 显示肿瘤呈偏心性增大和血管增强,行穿刺活检术均证实为恶性肿瘤细胞,9 例再次行氩氦刀冷冻治疗;N2 组原病灶明显缩小消失或纤维化,随访未见肿瘤增大;N3 组 1 例病灶缩小 70%,病灶呈纤维化,3 例病灶基本消失,随访未见肿瘤增大,见图 1、2。



患者男,58 岁:① $^{18}\text{F}$ -FDG PET/CT 显像示右肺肿块放射性摄取异常浓聚,SUV 值为 13.4,行氩氦刀冷冻治疗;②术后边缘结节状核素浓聚,SUV 值为 6.5

图 1 PET/CT 检查图像:示术后边缘结节状核素浓聚



患者男,47 岁:① $^{18}\text{F}$ -FDG PET/CT 显像示右肝肿块放射性摄取异常浓聚,SUV 值为 8.0,行氩氦刀冷冻治疗;②术后病灶完全性放射性缺损,SUV 值为 0.7

图 2 PET/CT 检查图像:示术后边缘放射缺损

### 2.3 SUV 值与肿瘤残存的关系

42 个治疗灶中,术后 3~8 周内 PET-CT 检查显示 38 个病灶 SUV 值为  $5.67 \pm 2.33$ ,大于正常本底,以该 SUV 平均值为界点,把病灶分为  $\leq 5.67$  及  $> 5.67$  两组,利用卡方检验对两组间肿瘤残存率进行比较(表 1),结果提示肿瘤残存率随 SUV 值增加呈升高趋势。

表 1  $^{18}\text{F}$ -FDG PET/CT 显像 SUV 值与肿瘤残存的比较 例

组别	无残存	残存	残存率	$\chi^2$ 值	P 值
SUV $\leq 5.67$	25	7	21%		
SUV $> 5.67$	1	9	90%	14.994	0.000 2

利用 K-M 曲线对 2 组的生存率及复发率进行分析,结果显示: $\leq 5.67$  组的生存率明显高于  $> 5.67$  组( $P = 0.039$ ,图 3),且  $\leq 5.67$  组的复发率明显低于  $> 5.67$  组( $P = 0.020$ ,图 4),这表明 SUV 值高提示了术后的高病死率和复发风险。

### 3 讨论

氩氦刀冷冻消融具有微创、并发症轻微、恢复

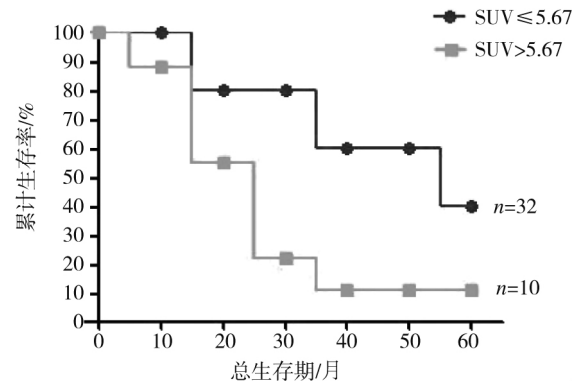


图 3 SUV 值高低两组间生存率比较

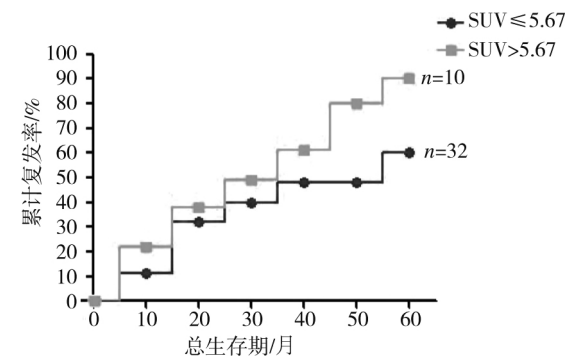


图 4 SUV 值高低两组间复发率比较

快等优点,作为治疗恶性肿瘤的重要手段,能够灭活瘤灶<sup>[5]</sup>。冷冻消融术后肿瘤细胞残存是复发的主要原因,因此判断瘤灶是否灭活完全,是一个亟待解决的问题。PET/CT 显像可灵敏地发现体内高代谢瘤灶,是常用的恶性肿瘤影像诊断手段<sup>[6]</sup>。SUV 值作为衡量肿瘤摄取  $^{18}\text{F}$ -FDG 的半定量指标,可以反映肿瘤组织的代谢状态,高 SUV 值( $\text{SUV} > 2.5$ )常提示为高代谢肿瘤<sup>[7]</sup>。但有些疾病如结核活动病灶、急性炎症和部分肉芽肿病灶也会呈现高代谢<sup>[8-9]</sup>,因此观察病灶术后 PET/CT 表现,研究 SUV 值的变化规律,分析其与肿瘤残存的相关性,具有临床指导意义。

本组病灶经氩氦刀冷冻消融治疗后边缘区不规则高代谢 16 例,经随访和活检证实为肿瘤残存;22 例边缘区 SUV 值轻度环形升高,经随访证实为病灶灭活后水肿及周围伴发的轻度无菌性炎性改变。比较两组病灶 SUV 值发现,肿瘤残存的浓聚灶 SUV 值明显大于炎性反应的浓聚灶 SUV 值( $6.13 \pm 1.21$  对  $2.64 \pm 0.96$ , $P < 0.05$ )。进一步分析术后 SUV 值与肿瘤残存的相关性,发现以 SUV 平均值 5.67 为界点,低 SUV 值组的肿瘤残存率明显低于高 SUV 值组( $\chi^2 = 14.994$ , $P = 0.000 2$ ),表明肿瘤残存率随着 SUV 值增加有增高趋势。低 SUV 值组具有更低的复发率( $P = 0.020$ )和更高的生存率( $P = 0.039$ ),



其因为 SUV 值较高者体内病灶活性高,更有可能出现原位复发和转移,从而导致生存率下降<sup>[10]</sup>。

<sup>18</sup>F-FDG PET/CT 显像在冷冻消融术后边缘残余病灶的及时检出方面具有独特价值。本研究初步分析了 SUV 值与术后肿瘤残存的相关性,这将为临床对患者术后危险度分层提供一个预测指标,有助于临床医生采取进一步治疗以弥补冷冻消融术的不足,从而提高患者的预后。

#### [参考文献]

- [1] 李娜,薄常文,邹长鹏,等.氩氦刀冷冻治疗对非小细胞肺癌患者生存质量及免疫功能的影响[J].中国现代医学杂志,2014,24:37-39.
- [2] 马春华,郭志.冷冻消融后残存肿瘤血管生成的实验研究[J].临床放射学杂志,2014,33:620-623.
- [3] 陈翼,彭艳梅,潘兴华,等.<sup>18</sup>F-FDG PET/CT 显像在肺部恶性肿瘤治疗中的疗效评价[J].医学影像学杂志,2016,26:623-625.
- [4] 李金鹏,石丛丛,宋金龙,等.<sup>18</sup>F-FDG PET/CT 显像在索拉非尼治疗肝细胞癌预后评估中的应用[J].介入放射学杂志,2013,22:193-197.
- [5] 沈立杰.射频消融、氩氦刀冷冻对原发性肝癌治疗效果的对比分析[J].医学影像学杂志,2015,25:1216-1220.
- [6] 段小艺,白璐,李艳,等.PET/CT 最大标准化摄取值及肿瘤标志物与肺癌预后的关系[J].中国医学影像学杂志,2015,23:582-586.
- [7] 秦雷,王振光.肺癌 PET/CT 的 <sup>18</sup>F-FDG 标准化摄取值分析[J].中国医疗设备,2015,30:56-58.
- [8] 刘瑛,吴宁,郑容,等.良性肺结节在 <sup>18</sup>F-FDG PET-CT 上的摄取特点[J].癌症进展,2015,13:213-221.
- [9] 张雪珍,张祥松.PET 代谢显像在肿瘤与炎症病变鉴别诊断中的价值[J].中华核医学与分子影像杂志,2016,36:94-97.
- [10] 邵丹,王淑侠,梁长虹.<sup>18</sup>F-FDG PET/CT 鉴别诊断心包良、恶性病变[J].中国医学影像技术,2015,26:333-336.

(收稿日期:2016-11-30)

(本文编辑:俞瑞纲)

## •病例报告 Case report•

### 脾动脉结扎后经胃网膜动脉弓行部分性脾栓塞术 1 例

刘合代, 梁洪享, 丁罡, 张明, 黄骞

【关键词】 部分性脾栓塞术;脾动脉结扎术;脾功能亢进症;肝癌

中图分类号:R735.7 文献标志码:D 文章编号:1008-794X(2017)-09-0814-02

**Successful performance of partial splenic embolization via the arch of gastroepiploic artery after splenic artery ligation: report of one case** LIU Hedai, LIANG Hongxiang, DING Gang, ZHANG Ming, HUANG Qian. Department of Oncology, Chongming Branch of Affiliated Xinhua Hospital, School of Medicine, Shanghai Jiaotong University, Shanghai 202150, China

Corresponding author: LIU Hedai, E-mail: liuhedai@aliyun.com.cn (J Intervent Radiol, 2017, 26: 814-815)

【Key words】 partial splenic embolization; splenic artery ligation; hypersplenism; liver cancer

#### 临床资料

患者女,47岁。患者于2006年7月,因肝肿块行剖腹探查术,见腹水、色混浊,腹腔静脉重度曲张,肝颜色红,质偏

硬,轻至中度肝硬化,肝左外叶 段见一 3.0 cm×2.5 cm×2.0 cm 肿块,质硬,边界清,行左肝癌切除+脾动脉结扎术。手术2年后长期血小板数值波动于 17×10<sup>9</sup>/L~43×10<sup>9</sup>/L,间歇有牙龈出血,皮下瘀斑,月经量增多,经期延长。于2010年7月10日复诊化验示血小板减少,甲胎蛋白正常;上腹CT示脾脏肿大,肝癌术后表现,未见肝脏肿块。诊为肝癌术后,脾脏肿大伴脾功能亢进(脾亢)。2010年7月12日行腹腔动脉开口处DSA及部分性脾动脉栓塞术(PSE)。DSA见脾动脉结扎,由肝总动脉分出的胃十二指肠动脉分支,胃网膜右动

DOI:10.3969/j.issn.1008-794X.2017.09.011

基金项目:上海交通大学医学院附属新华医院崇明分院院级重点科研项目(YZ-201002)

作者单位:202150 上海交通大学医学院附属新华医院崇明分院肿瘤科

通信作者:刘合代 E-mail: liuhedai@aliyun.com.cn